第1回

右心系と成人先天性心疾患の血行動態に関する研究会

HERVAC

Study Group for Hemodynamics of Right Ventricular and Adult Congenital Heart Diseases

2017 9/16

京都府立医科大学 基礎医学学舎1階 第2講義室
京都市上京区河原町通広小路上る梶井町465番地

主催／右心系と成人先天性心疾患の血行動態に関する研究会

右心系と成人先天性心疾患の血行動態に関する研究会

第1回

2017年9月16日(土)14:00～

京都府立医科大学 基礎医学学舎1階 第2講義室
京都市上京区河原町通広小路上る梶井町465番地

主催／右心系と成人先天性心疾患の血行動態に関する研究会

交　通　ア　ク　セ　ス

京都府立医科大学 基礎医学学舎1階 第2講義室（河原町キャンパス〈附属病院〉）

〒602-8566 京都市上京区河原町通広小路上る梶井町465番地

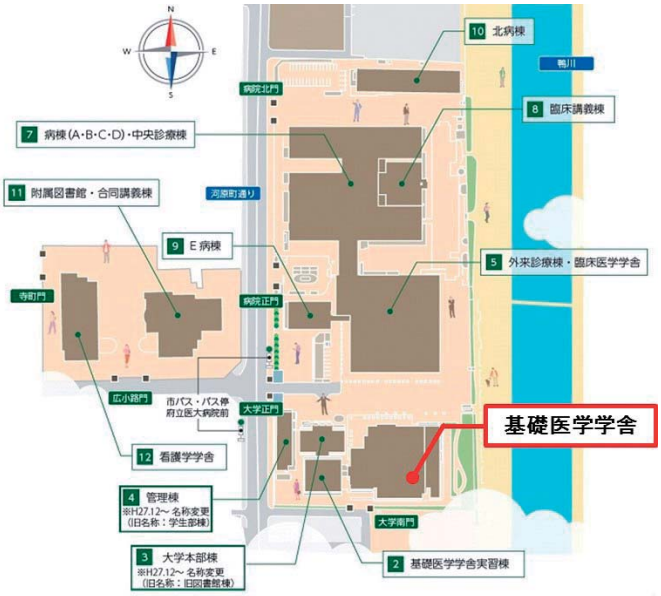

公共交通機関でのアクセス

出発地	利用路線	到着地
JR 「京都駅（正面）」	**市バス** 4、17、205系統	**「府立医大病院前」** バス停で下車すぐ
阪急電鉄 「河原町駅」	**市バス** 3、4、17、205系統	
京阪電鉄 「三条駅」	**市バス** 37、59系統	
京都市営地下鉄（東西線） 「三条京阪駅」	**京都バス** 23、43系統	
京阪電鉄 「神宮丸太町駅」	徒歩10分	
京阪電鉄 「出町柳駅」	徒歩15分	
京都市営地下鉄（烏丸線） 「丸太町駅」	徒歩20分	

駐車場（附属病院駐車場）のご案内

※駐車台数には限りがありますので、なるべく公共交通機関でのご来院をお願いします。

役　員　名　簿

■代表世話人

山田　聡
北海道大学大学院 循環病態内科学

■世話人

石川 友一
福岡市立こども病院 循環器科

石津 智子
筑波大学医学医療系 循環器内科

板谷 慶一
京都府立医科大学大学院 心臓血管外科

岩野 弘幸
北海道大学大学院 循環病態内科学

河田 政明
自治医科大学 心臓血管外科

高橋　健
順天堂大学 小児科

橘　剛
北海道大学大学院 循環器呼吸器外科

土肥　薫
三重大学 循環器内科

白石　公
国立循環器病研究センター 教育推進部

山岸 正明
京都府立医科大学大学院 小児心臓血管外科

山田 博胤
徳島大学病院 キャリア形成支援センター

■監事

奥村 謙一
京都府立医科大学大学院 小児循環器・腎臓学

■庶務幹事

加藤 伸康
北海道大学大学院 循環器呼吸器外科

辻永 真吾
北海道大学大学院 循環病態内科学

森本 和樹
京都府立医科大学大学院 心臓血管外科

■顧問

夜久　均
京都府立医科大学大学院 心臓血管外科

安河内 聰
長野県立こども病院 循環器小児科

（五十音順）

ご　挨　拶

「右心系と成人先天性心疾患の血行動態に関する研究会（Study Group for Hemodynamics of Right Ventricular and Adult Congenital Heart Diseases: HERVAC）」を設立し、第1回研究会を2017年9月16日（土）に開催することになりました。近年注目されている右心系疾患と右心系の病態を主体とする成人先天性心疾患に関する症例検討および症例に基づく臨床研究の発表をじっくりと時間をかけて行い、病態生理、診断、薬物および手術治療に至るまで学際的かつ実践的に議論する研究会を念頭に置いています。エビデンスの蓄積が十分ではないこの領域で、日々悩みながら診療を行っている個々の症例を持ち寄り、ここに循環器画像診断の最新の技術を適用し、また最先端の薬物治療と手術治療を応用する方策を議論し、循環器診療の新たな局面の開拓を目指したいと存じます。多方面から、症例呈示と症例に基づく臨床研究に関する発表演題をお寄せ下さい。なお、本研究会の対象は、成人先天性心疾患に限定せず、三尖弁疾患や右室心筋疾患を含めたその他の右心系疾患、さらに、右心評価に重きを置いた左心不全や肺高血圧症にも拡げたいと思います。また、他の学会等との立場の違いを明確にするため、研究会の名称に「血行動態」を入れましたが、個々の発表では必ずしも血行動態に内容を絞る必要はありません。いずれにいたしましても、現在、皆様方が興味を持って取り組んでおられる問題を持ち寄っていただき、ともに本研究会を発展させていくことができれば幸いであると考え、開催を楽しみにしております。ご多忙の折に誠に恐縮ですが、多くの皆様のご参加、ご発表とご指導を、どうぞよろしくお願い申し上げます。

2017年9月16日

代表世話人
山田 聡（北海道大学大学院医学研究院 循環病態内科学）

協　賛　企　業　一　覧

寄附

テルモ株式会社
株式会社Cardio Flow Design

広告掲載

アクテリオンファーマシューティカルズジャパン株式会社
大塚製薬株式会社
東芝メディカルシステムズ株式会社
日本新薬株式会社
日本メドトロニック株式会社
株式会社日立製作所

（五十音順）
平成29年9月1日現在

ご協賛を頂いた企業に右心系と成人性先天性心疾患の血行動態に関する研究会より厚く御礼申し上げます。

研究会ホームページ…http://hervac.org

事　務　局

右心系と成人先天性心疾患の血行動態に関する研究会事務局

〒602-8566 京都市上京区河原町通広小路上る梶井町465番地
京都府立医科大学 小児心臓血管外科研究室内 事務連絡責任者／板谷 慶一

E-mail : keiichiitatani@gmail.com
ＴＥＬ：075-251-5752（医局）　070-6576-2756（病院PHS）　011-706-6974（北大循内医局）

第2回 右心系と成人先天性心疾患の血行動態に関する研究会のお知らせ

日時…2018年3月10日（土）14:00（予定）
会場…北海道大学 医学部学友会館フラテ 大研修室（〒060-8638 北海道札幌市北区北15条西7丁目）

交通アクセス

●JR線 札幌駅下車…徒歩約20分
○〈新千歳空港から札幌駅まで〉
JR利用…約40分／バス利用…約80分

●地下鉄 〈南北線〉北12条駅下車…徒歩約10分
北18条駅下車…徒歩約10分
〈東豊線〉北13条東駅下車…徒歩約15分

●バス 札幌駅北口バスのりばから乗車
中央バス屯田線01･03･04
北大病院前下車…徒歩約3分

参　加　者　の　皆　様　へ

研究会に参加される方には必ず受付をお願いいたします。（参加費:1,000円）

講　演　発　表　の　先　生　方　へ

発表について

○講演は発表15分、質疑応答15分です。
○持ち時間を厳守し、座長の指示に従い円滑な進行にご協力お願いします。
○発表の10分前には会場にご着席ください。

発表データについて

○発表はご自身のPCの持ち込み、またはUSBフラッシュメモリー、外付けハードディスク、CD-Rによるメディアの持ち込みが可能です。動画や音声をご使用の場合には、ご自身のPCをお使いください。
○プロジェクタにはMiniD-SUB15ピンのみ接続できます。変換ケーブルが必要な機種の場合には、必ず変換ケーブルをご持参ください。
○データ破損等を考慮し、USBでのバックアップデータをご準備ください。

座　長　の　先　生　方　へ

○座長の先生は担当セッション開始の15分前には会場にご着席ください。
○時間厳守でのセッションの進行をお願いいたします。

P R O G R A M

14:00～14:05 **開会挨拶**

山田　聡（北海道大学大学院循環病態内科学）

14:05～15:35 **セッションⅠ**

座長:石津智子（筑波大学医学医療系循環器内科）
　　河田政明（自治医科大学心臓血管外科）

演題1（14:05～14:35）

「部分肺動脈弁欠損に伴う肺動脈瘤に対する手術の1例:OZAKI手術の応用」
柴田利彦（大阪市立大学大学院心臓血管外科）

演題2（14:35～15:05）

「下大静脈欠損を合併した心房中隔欠損症の1例」
吉田雅治（京都大学循環器内科）

演題3（15:05～15:35）

「発作性心房頻拍と卵円孔開存による低酸素血症を呈し治療方針の決定に苦慮した成人期Ebstein病の1例」
辻永真吾（北海道大学大学院循環病態内科学）

15:35～15:55 **休憩（20分間）**

15:55～17:55 **セッションⅡ**

座長:白石　公（国立循環器病研究センター教育推進部）
　　板谷慶一（京都府立医科大学大学院心臓血管外科）

演題4（15:55～16:25）

「心室中隔欠損、肺動脈弁狭窄および右室機能低下を伴う成人期修正大血管転位に対する治療戦略」
中澤直美（筑波大学医学医療系循環器内科）

演題5（16:25～16:55）

「4D flow MRIを用いた血流解析によるFontan術後合併症症例の循環動態評価」
藤田周平（京都府立医科大学大学院小児心臓血管外科）

演題6（16:55～17:25）

「2D speckle tracking法を用いたFontan術後患者の心房機能解析」
瀧聞浄宏（長野県立こども病院循環器小児科）

演題7（17:25～17:55）

「正常小児における心エコーによるTricuspid Annular Plane Systolic Excursion (TAPSE)を用いた右室機能評価のMeta解析」
岩島　覚（中東遠総合医療センター小児循環器科）

17:55～18:00 **閉会挨拶**

板谷慶一（京都府立医科大学大学院心臓血管外科）

抄　録

演題1

部分肺動脈弁欠損に伴う肺動脈瘤に対する手術の1例: OZAKI手術の応用

柴田利彦、村上貴志、藤井弘通、高橋洋介、森崎晃正、西村慎亮、左近慶人、山根 心
大阪市立大学大学院医学研究科　心臓血管外科

47才男性、胸部レントゲンでの異常陰影を指摘された。CTで肺動脈本幹から左右肺動脈にいたる最大径6cmの肺動脈瘤を認めた。胸骨左縁第3肋間に収縮期雑音を認め、心エコーでは肺動脈弁は二尖弁様にみえた。中等度の肺動脈弁逆流を認め、右室拡大も見られた。肺動脈瘤と肺動脈弁に対して手術を行った。肺動脈瘤はストレート人工血管をT字型になるように加工して左右肺動脈本幹および主肺動脈にinclusion法で挿入し再建した。肺動脈弁のうち1弁尖は瘢痕様になっていた。残りの2弁尖はそのまま利用できるので、1弁尖だけをOZAKI法に基づき自己心膜によって再建した。5分間のグルタルアルデヒド処理した自己心膜を使用。瘢痕化した弁尖は19mm,他の二弁尖は27mmであった。瘢痕化弁尖部には半月状の弁輪がないため、右室流出路に新たな弁輪を作成するようにマーキングした。OZAKI手術用テンプレートを使用して自己心膜をトリミングした。自己心膜をマーキングした弁輪に4-0 monofilament糸で縫着した。術後には心雑音は消失し、経食道心エコーでは良好な再建弁尖の可動を確認し、肺動脈弁逆流はごくわずかである。OZAKI手術を肺動脈弁に応用した報告はなく、今後1つの選択法として考慮できるものと考える。また、この病態における手術の適応について会場の意見をお聞きしたい。

肺動脈弁（術後心エコー）

収縮期

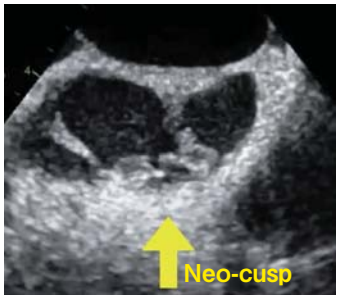

拡張期

演題2

下大静脈欠損を合併した心房中隔欠損症の1例

吉田雅治
京都大学循環器内科

症例は、31歳男性。出生時より鏡像型右胸心の指摘を受けていた。30歳の時、Holter心電図で7.1秒の洞停止を認め、当院を受診した。経胸壁心臓超音波検査でQp/Qs=2.2とシャント血流量の増加、経食道心臓超音波検査で9×14mmの心房中隔欠損(ASD)を認め、鼠径部からアプローチし経カテーテルASD閉鎖術を施行した。しかし、患者は右胸心と、下大静脈欠損-奇静脈結合を示し、経カテーテル治療を断念した。複雑な解剖を示す血管走行を持つ患者に対して、外科的アプローチを行うか経皮的ASD閉鎖術を行うか苦慮した症例を経験したので報告する。

演題3

発作性心房頻拍と卵円孔開存による低酸素血症を呈し治療方針の決定に苦慮した成人期Ebstein病の1例

辻永真吾[1]、岩野弘幸[1]、林 大知[1]、更科美羽[1]、村山迪史[2]、市川絢子[3]、中鉢雅大[3]、横山しのぶ[3]、西野久雄[3]、清水紀宏[4]、山田 聡[1]

[1]北海道大学大学院 循環病態内科学

[2]北海道大学病院超音波センター

[3]北海道大学病院検査・輸血部

[4]砂川市立病院 循環器内科

70代の女性。20年前に健診で心雑音を指摘され、Ebstein病と診断されたが、自覚症状はなく通院を自己中断した。1年前から動悸を認め、前医を受診したところ、発作性心房頻拍を認めた。アミオダロン内服による薬物治療で不整脈が消失せず、また、偶発的に酸素飽和度88%、動脈血酸素分圧55 mmHgの低酸素血症が判明し、当科に入院した。

心拍数102/分の心房頻拍を認めた。経胸壁心エコー検査では、三尖弁中隔尖と後尖の心尖方向への変位と右房化右室を認め、Carpentier分類C型Ebstein病と診断した。右心系は高度に拡大し、三尖弁弁尖は離開して高度三尖弁逆流を呈し、右室の収縮機能は低下していた。コントラスト心エコーおよび経食道心エコー検査では、卵円孔を介した右→左短絡を認めた。造影CT検査では、肺動静脈瘻などの低酸素血症をきたす他の短絡は認めなかった。心臓MRI検査では、右室拡張末期容積係数は137 ml/m2と増大し、右室駆出率は38%と低下していた。右心カテーテル検査では、平均肺動脈圧13 mmHg、肺血管抵抗は2.1 wood単位と上昇はなく、右室拡張末期圧は8 mmHg、平均右房圧は9 mmHgで右房圧波形は著明なV波を伴った。Fick法で計測した心係数は1.6 L/min/m2、混合静脈血酸素飽和度は50%と低下していた。体表面積あたりの右室1回仕事量は68 mmHg・ml/m2、右室の最大圧立ち上がり速度は97 mmHg/secと低下していた。肺体血流比は0.95と短絡量は少ないものの、低心拍出で静脈血酸素分圧が低下しているために、卵円孔を介した右→左短絡が低酸素血症の原因であると考えた。6分間歩行検査では、総歩行距離270 mと運動耐容能の低下を認めた。

不整脈、高度三尖弁逆流と右室拡大および右室収縮機能低下や運動耐容能の低下、低酸素血症といった観点からは、Ebstein病に対する外科的治療も検討された。しかし、動悸以外に問題となる自覚症状はなく、まずは発作性心房頻拍に対するカテーテルアブレーションを施行し、経過を観察する方針とした。本例のEbstein病に対する外科的治療の適応や至適時期について議論したい。

演題4

心室中隔欠損、肺動脈弁狭窄および右室機能低下を伴う成人期修正大血管転位に対する治療戦略

中澤直美、石津智子
筑波大学医学医療系 循環器内科

症例は47歳男性。2歳時にA病院で心室中隔欠損症(VSD)と診断されたが、特に治療は受けなかった。27歳時に感染性心内膜炎を発症し、内科的治療にて治癒した。翌年にB総合病院にて精査を行い、修正大血管転位、高度肺動脈弁狭窄(PS)、VSDと診断された。以後定期受診は中断していた。47歳で数年前から増悪する上室性頻拍による動悸発作のため、当科紹介受診となった。労作時息切れおよび胸水貯留を認めたことから、利尿剤を増量した。電気生理学的検査を行った結果、上室性頻拍は心房頻拍(AT)であった。2束ブロックでAT起源が右房中隔の重複房室結節の近傍であることからアブレーション後に完全房室ブロックになるリスクがあり、検査のみとした。なお、冠静脈はよく発達し右房から容易に到達でき、経静脈的に心臓再同期療法は必要に応じて可能と判断された。

造影CTでは解剖学的右室駆出率は29.1%、解剖学的左室駆出率は30.8%と両心室共に収縮障害を認めた。心エコー検査では、三尖弁逆流は軽度であった。心肺運動負荷試験ではPeak VO2 38%でNYHA Class IVに相当した。検査開始前のSpO2は95%であったが、途中で80%となったため検査は終了し、負荷直後74%まで低下した。Hb19g/dlと多血を認め、日常生活では低酸素血症により二次性多血症が生じていると推察された。カテーテル検査では右房圧5/4/3mmHg、左室圧101/-2/4mmHg、肺動脈ー左室引き抜き圧較差88mmHg、右室圧106/0/3mmHg、Qp 4.72l/min、Qs 2.84l/min、Qp/Qs 1.66、PVR 1.38WUであった。

本症例の一番の問題点は右心収縮不全である。右心負荷の要因としては、体心室として長年の後負荷に対しての適応破綻、VSD左右短絡による容量負荷、労作時右左短絡による低酸素血症による心筋障害が想定される。また、PQ間隔、右脚ブロック型のwide QRSによる房室間、心室間同期不全の関与も考えられた。このうち、VSD右左短絡の出現には異形肺動脈弁の石灰化を伴う狭窄の進行が考えられた。

既に心不全症状を呈し、かつ体心室右室機能障害を生じている本成人例において、double switchを行うことは可能か、あるいは、左室肺動脈心外導管修復術兼心室中隔欠損閉鎖術を行うかを検討したい。また、古典的治療を行う場合、肺動脈弁狭窄を解除すべきか。肺動脈狭窄の解除は、左室圧を低下させ、既存の三尖弁の形態変化をもたらし三尖弁逆流(TR)が悪化することが懸念される。弁輪縫縮によってTR増悪を防ぐことが可能であるのか、あるいはあらかじめTRに対して三尖弁形成術あるいは置換術を加えるべきか。外科治療を行わない場合、右室に対する薬物治療としてACE阻害薬などを用いた場合、VSDを介する右左短絡が増加しかえって病態を悪化させうる。本症例の治療選択および治療後に予想されうる病態について討議いただきたい。

演題5

4D flow MRIを用いた血流解析による Fontan術後合併症症例の循環動態評価

藤田周平[1]、山岸正明[1]、宮崎隆子[1]、前田吉宣[1]、谷口智史[1]、本宮久之[1]、中辻拡興[1]、板谷慶一[2]、夜久 均[2]
[1]京都府立医科大学大学院医学研究科 小児心臓血管外科
[2]京都府立医科大学大学院医学研究科 心臓血管外科　心臓血管血流解析学講座

【背景】4D flow MRIを元にした血行力学的解析や血流可視化によって、wall share stressやエネルギー損失、三次元的な血流の分布の把握が可能になった。今回、Fontan術後遠隔期の合併症に対して4D flow MRIで循環動態評価を行った2症例を提示する。

【症例】症例1:右室型単心室、肺動脈閉鎖の14歳男児。2歳時にTCPC（Total Cavopulmonary Connection. 18mm ePTFE conduit）を施行。術後3年目に蛋白漏出性胃腸症(PLE: protein loosing enteropathy)発症し、ステロイドで寛解するが減量による再燃を繰り返した。8歳時に骨粗鬆症による圧迫骨折を発症。術後12年目のカテーテル検査では肺動脈平均圧15mmHg。Conduit中央に石灰化を伴う屈曲狭窄所見を認めたが、その前後での圧較差は認めず。4D flow MRIによる血流解析では狭窄部でのwall share stressは上昇してるもののflow energy lossは有意なものではなかった。この結果よりconduit交換のみではPLE改善が見込めないことが示唆された。内科治療継続中である。

症例2:多脾症、右室型単心室、奇静脈結合、左上大静脈遺残の19歳女性。5歳時にTCPS（Total Cavopulmonary Shunt. SVC-右肺動脈吻合、LSVC-左肺動脈吻合）、6歳時にTCPC（肝静脈-14mm ePTFE conduit-主肺動脈吻合)を施行。14歳頃よりチアノーゼが出現し、19歳時にはSpO2 85%まで低下。3D CTでは右肺動脈に狭窄を認め、肝因子(HF: hepatic factor)の不均衡分布とその結果生じた右肺内の肺動静脈瘻（AVF arterio-venous fistula）の存在を予想した。4D flow MRIによる血流解析では、右肺動脈血流の増加が確認され、AVF発生による右肺血管抵抗の著しい低下が疑われた。その結果、現状では肝静脈血流は両側肺へ流入していることが確認された。その後AVFはcontrast echoにより確定診断となったがdiffuse typeのため塞栓術は不可能と考えられた。現在、仮想手術シミュレーションに基づく治療戦略を実施計画中である。

【結論】導管狭窄やHFの不均等分布といったFontan術後に特徴的な問題に対して4D flow MRIによる血流解析を行い、詳細な病態の把握が可能であった。4D flow MRIとそれを元にした血流解析はFontan循環の複雑な血行動態を把握し、再手術の適応や術式を吟味する上で有用であると考える。

演題6

2D speckle tracking法を用いた Fontan術後患者の心房機能解析

瀧聞浄宏[1]、山崎聖子[1,3]、武井黄太[1]、安河内 聰[1]、上松耕太[2]、岡村 達[2]
[1]長野県立こども病院 循環器小児科
[2]長野県立こども病院 心臓血管外科
[3]信州大学医学部附属病院 小児医学教室

【背景】Fontan術後は心室機能が低下するが、心房機能の詳細な検討はなされていない。
【目的】Fontan術後の心房機能、および血行動態指標との関連を明らかにすること。
【対象/方法】Fontan術後患者(F群)36例(4-28歳中央値12歳)と健常対照児(N群)21例。GE社製VividE9を用いて心機能評価し、48時間以内に心臓カテーテル検査を施行した。解析は同社製EchoPACを使用し心尖部四腔断面像でReservoir(res),Conduit(con),Pump(act)時相それぞれの心房のglobal longitudinal strain(ε), strain rate(SR)を計測した。N群は左右心房それぞれで、F群は共通心房全体で心外導管部を除いた領域の平均値からε,SRを計測した。N,F群間の比較と血行動態指標との相関を検討した。
【結果】F群はN群（左房および右房）よりεres,εconが優位に低値（$p<0.001$）だがεactには差がなく、εact/εresはF群が有意に大であった（$p<0.0001$）。Fontan群で、εconはPVS/D,E/Aと、SR conは心室拡張早期SRと有意な相関を認め、($r=0.51$, $p<0.05$,$r=0.42$, $p<0.05$,$r=0.61$,$p<0.0001$) εresと心室収縮機能との相関はなかった。一方、心臓カテーテル検査のRpとεres、εconに有意な弱い相関を認めた($r=-0.370<0.05$,$r=-0.35$,$p<0.05$)が、心房圧や肺動脈圧、心拍出量との関連はなかった。
【結論】フォンタン術後の心房機能は、心室拡張能低下に起因するconduit機能低下に加え、reservoir機能も低下している。さらに、それら受動的な心房機能には肺血管抵抗が影響を与えている可能性がある。一方で、心室への前負荷の維持にはbooster pump機能が重要な役割をしていることが明らかとなった。

演題7

正常小児における心エコーによる Tricuspid Annular Plane Systolic Excursion（TAPSE）を用いた右室機能評価のMeta解析

岩島覚[1]、早野聡[1]、石川貴充[2]、關圭吾[2]、高橋健[3]、瀧聞浄宏[4]、豊野学朋[5]、井上奈緒[6]、新居正基[7]

[1]中東遠総合医療センター小児循環器科

[2]浜松医科大学小児科学教室

[3]順天堂大学医学部小児科学教室

[4]長野県立こども病院循環器科

[5]秋田大学大学院医学研究科医学専攻機能展開医学系小児科学講座

[6]聖隷浜松病院小児循環器科

[7]静岡県立こども病院循環器科

【はじめに】心エコーによる右室収縮能の定量的評価として多くの指標が提唱されているが、このうちTricuspid Annular Plane Systolic Excursion (TAPSE)は簡便で有用な指標とされる。しかし成長過程における小児領域の正常値についての検討は十分でない。

【目的】小児期におけるTAPSEについてMeta解析を用い検討する。

【対象、方法】統計分析の対象として、静岡県立こども病院および浜松医科大学小児科にて登録された正常小児222例および,Pub Med等の電子Databaseを「RV function」and 「child or childhood」検索し正常小児における右室機能評価に関する8研究を特定し対象とした。これら対象DatabaseについてKoestenberge, Mらの報告したTAPSE（"J Am Soc Echocardiogr 2009;22:715-719.)の年齢別正常値についてその他のDatabaseとの比率と比較のMeta解析を行った。統計解析は統計ソフトRを用いP値0.05以下を有意差ありとした。

【結果】対象例1369例、Control群640例。全年齢別のTPASE正常値の検討においては不均一の指標であるHeterogeneity: I squared=87.9%, P＜0.0001とDatabase別によるTAPSE正常値の有意な差を認めた。1か月未満とそれ以上の年齢における検討においては、1か月以降の年齢別の検討においてはHeterogeneity: Isquared=81.3%, P<0.0001とDatabase別によるTAPSE正常値の有意な差を認めたが、1か月未満の検討ではHeterogeneity: I squared=18.6%, P=0.2929でDatabase別によるTAPSE正常値の有意な差を認めなかった。

【まとめ】Meta解析によれば1か月未満の正常新生児のTAPSE=9.1mm前後が正常値として妥当であったが、その他の年齢においては不均一性が高く、さらなる正常小児のDataの蓄積が必要である。