第6回

右心系と成人先天性心疾患の血行動態に関する研究会

2024 2/3(土)

HERVAC

Study Group for Hemodynamics of Right Ventricular and Adult Congenital Heart Diseases

岡山大学 鹿田キャンパス

J-HALL (Junko Fukutake Hall)
岡山市北区鹿田町2丁目5番1号

主催：右心系と成人先天性心疾患の血行動態に関する研究会

会場のご案内

岡山大学 鹿田キャンパス　J-HALL (Junko Fukutake Hall)

〈平面図〉

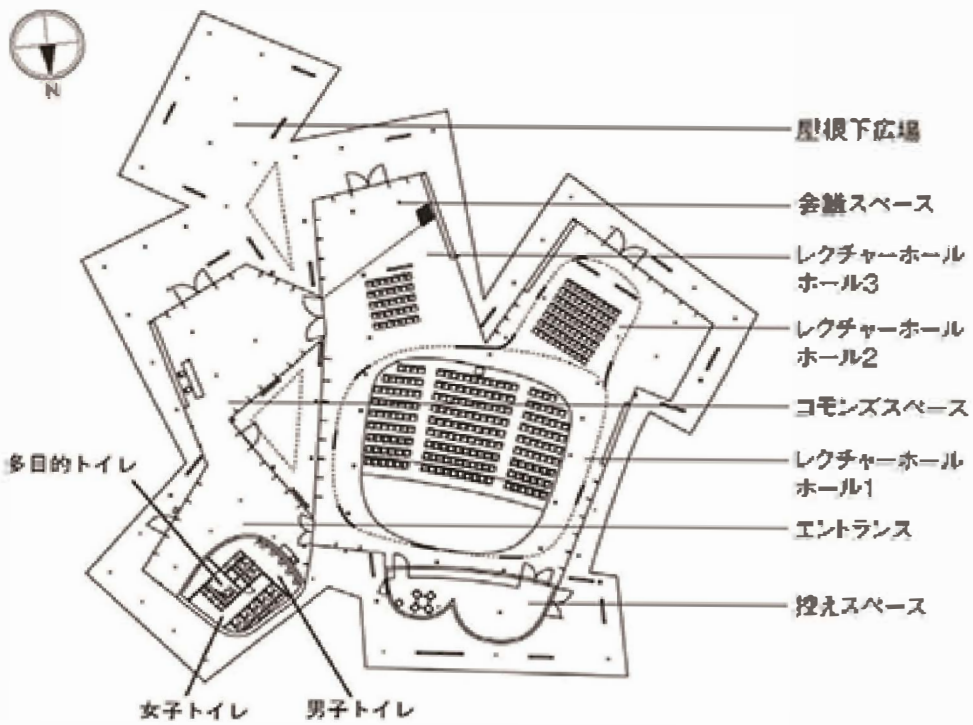

交通アクセス

岡山大学 鹿田キャンパス　J-HALL (Junko Fukutake Hall)
岡山市北区鹿田町2丁目5番1号

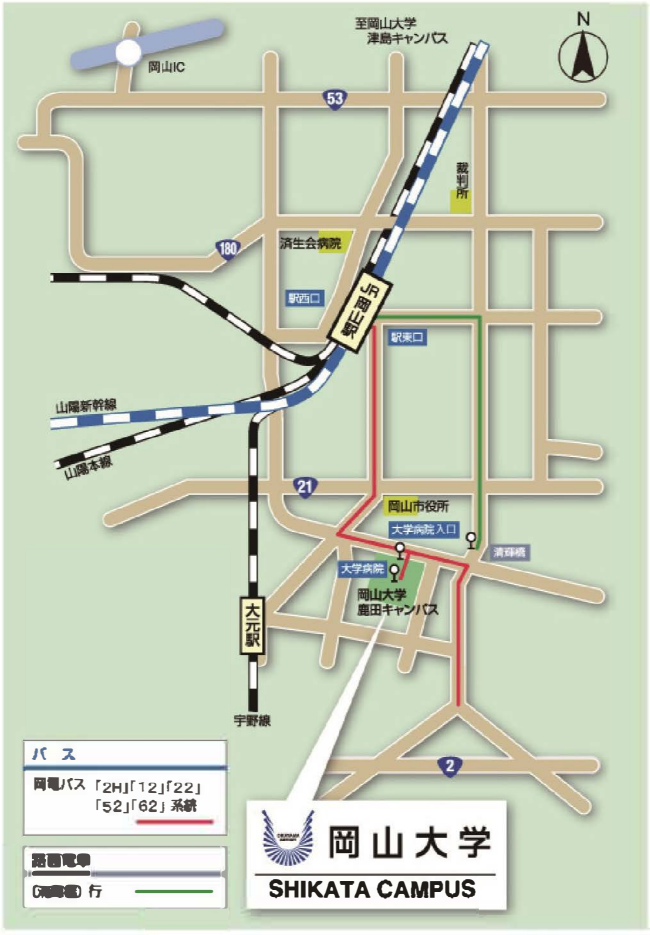

■岡山駅東口バスターミナル
「4番乗り場」から「2H」系統の岡電バスで
「大学病院」構内バス停下車　約10～15分

■岡山駅東口バスターミナル
「12」・「22」・「52」・「62」・「92」系統の岡電バスで
「大学病院入口」下車　約10～15分

■岡山駅前（イコットニコットまたは髙島屋入り口）
八晃運輸の市内循環バス
「医大めぐりん」で「大学病院入口」下車　約10～15分

■岡山駅タクシー乗り場から タクシーで約5～10分

※ホールには専用の駐車場がございません。公共交通機関をご利用ください。

ご挨拶

右心系と成人先天性心疾患の血行動態に関する研究会（HERVAC）は令和 2 年 3 月 7 日に岡山大学での開催を目前にして準備を行っておりましたが、コロナ禍の中やむなく開催を中止させて頂きました。あれから約 4年の月日が流れ、多くの学会、研究会が in personで行われる様になり、代表世話人であります山田 聡先生、そしてこの月日の間に名古屋市立大学に動された板谷慶一先生のご発声もあり、第 6 回の研究会の開催の打診が岡山大学循環器内科の杜先生と心臓血管外科の笠原にありました。我々としましても、本当に皆様と face to face で語り合えるまたとないチャンスであり、すべての予定をキャンセルしても是非開催したいと考えました。

この会は、皆様もご存知のように、右心機能と成人先天性心疾患といった切り口で、ホームページにもありますように『内科医、外科医、小児循環器医、放射線科医、麻酔科医、産科医、臨床検査技師、放射線技師、生理学研究者、画像診断研究者などの多岐にわたる診療分野の専門家からの多面的な議論および垣根を越えた学術交流を通じ、新たな視野と創造的な学問領域を切り拓く』ことができる、唯一の研究会です。杜徳尚先生と私は先日、北海道で開催されました、日本弁膜症学会主催の弁形成セミナーで三尖弁や Ebstein 病について、成人弁膜症研究者の前で講演をしてきました。その中でも、右心室の機能やその付属器である三尖弁に関してはまだまだ未知の領域であると再認識いたしました。

この研究会がこの領域に対し、多くのエビデンスをもとに新たな医療法の開発につながる事を願ってやみません。今回は、岡山大学医学部のJ-HALL（Junko Fukutake Hall)をおさえてあります。ここでは活発な議論が行える視聴覚施設も充実しております。また、懇親会もなんとか行おうと思います。

どうぞ、春の気配が立ちはじめる節分の岡山で無病息災を願いながら皆様をお待ちしております。

当番世話人

笠原 真悟（岡山大学　心臓血管外科）
杜 徳尚（岡山大学　循環器内科）

役　員　名　簿

■代表世話人

山　田　　聡
東京医科大学八王子医療センター 循環器内科

■世話人

石　川　友　一
福岡市立こども病院 循環器科

石　津　智　子
筑波大学 医学医療系 循環器内科

板　谷　慶　一
名古屋市立大学 心臓血管外科

上　野　高　義
大阪大学大学院医学系研究科
保健学専攻 看護実践開発科学講座

落　合　由　恵
JCHO九州病院
心臓血管外科 小児心臓血管外科

笠　原　真　悟
岡山大学 心臓血管外科

加　藤　倫　子
国際医療福祉大学成田病院
循環器内科

加　藤　伸　康
北海道大学大学院医学研究院
心臓血管外科

河　田　政　明
自治医科大学さいたま医療センター
さいたま赤十字病院 成人先天性心疾患外来

坂　本　隆　史
九州大学 循環器内科

高　橋　　健
順天堂大学医学部附属浦安病院
小児科

橋　　剛
神奈川県立こども医療センター 心臓血管外科

土　肥　　薫
三重大学大学院医学系研究科
循環器・腎臓内科学

杜　　徳　尚
岡山大学 循環器内科

山　岸　敬　幸
慶応義塾大学 小児科

山　田　博　胤
徳島大学大学院医歯薬学研究部
地域循環器内科学分野

■監事

松　本　賢　亮
兵庫県立丹波医療センター 循環器内科

■庶務幹事

藤　田　周　平
京都府立医科大学 小児心臓血管外科

（五十音順）

協　賛　企　業　一　覧

寄付

アボットメディカルジャパン合同会社
小野薬品工業株式会社

広告掲載

テルモ株式会社

日本新薬株式会社

日本メドトロニック株式会社

ヤンセンファーマ株式会社

（五十音順）
令和６年１月１日現在

ご協賛をいただいた企業に右心系と成人先天性心疾患の血行動態に関する研究会より厚く御礼申し上げます。

研究会ホームページ https://hervac.org/

事務局

右心系と成人先天性心疾患の血行動態に関する研究会

〒102-0082　東京都千代田区一番町22-3
株式会社Cardio Flow Design内　事務連絡責任者/板谷 慶一

E-mail: info@hervac.org

参加者の皆様へ

研究会に参加される方は必ず受付をお願いいたします。（参加費：1,000円）
※恐れ入りますが、現金のみとなりますため、お釣りの出ないようご準備をお願いいたします。

講演発表の先生方へ

発表について

○講演は発表15分、質疑応答10分です。
○待ち時間を厳守し、座長の指示に従い円滑な進行にご協力お願いいたします。
○発表の10分前には会場にご着席ください。

発表データについて

○発表はご自身のPCの持ち込み、またはUSBフラッシュメモリー、外付けハードディスク、CD-Rによるメディアの持ち込みが可能です。動画や音声をご使用の場合にはご自身のPCをお使いください。
○プロジェクタにはHDMI出力で接続できます。変換ケーブルが必要な機種の場合には必ず変換ケーブルをお持ちください。
○データの破損等を考慮し、USB等でのバックアップデータをご準備ください。

懇親会について

19:00～予定しております。受付の際にご希望ください。

PROGRAM

13:00-13:50 **世話人会**

14:00-14:05 **開会挨拶**

当番世話人　笠原 真悟（岡山大学　心臓血管外科）
杜 徳尚（岡山大学　循環器内科）

14:05-15:20 **Session 1**

座長：河田 政明（さいたま赤十字病院　成人先天性心疾患外来　心臓血管外科・循環器内科）
上野 高義（大阪大学）

演題1（14:05-14:30）
「肺血管拡張に反応性のある40歳代男性 TGAⅡ型，Senning，VSD半閉鎖術後の一例」
川松 直人（筑波大学循環器内科）

演題2（14:30-14:55）
「Ventricular septation術後の遠隔期に難治性の浮腫と下肢潰瘍を呈した完全大血管転位（III）の一例」
中島 充貴（岡山大学病院　循環器内科）

演題3（14:55-15:20）
「岡山大学病院における経カテーテル的肺動脈弁置換術の初期成績」
馬場 健児（岡山大学病院 小児循環器科）

15:20-15:35 **休憩（15分間）**

15:35-16:25 **Session 2**

座長：坂本 隆史（九州大学）
落合 由恵（JCHO九州病院）

演題4（15:35-16:00）
「成人期TVR後も高度右心不全の管理に難渋している小児期Rastelli（LV-PA）手術既往を有するccTGA，VSD，PS例」
河田 政明（さいたま赤十字病院　成人先天性心疾患外来　心臓血管外科・循環器内科）

演題5（16:00-16:25）
「周産期管理におけるGLS-RVを用いた右心機能評価　～分娩のタイミングを図る～」
梶山 葉（京都府立医科大学　小児科）

16:25-16:40 **休憩（15分間）**

16:40-17:55 **Session 3**

座長　笠原 真悟（岡山大学　心臓血管外科）
石津 智子（筑波大学）

演題6（16:40-17:05）
「Ebstein奇形による右心不全の評価に負荷検査が有用であった一例」
香山 京美（名古屋市立大学　循環器内科）

演題7（17:05-17:30）
「Remodeling手術後早期に再発したファロー四徴症術後大動脈閉鎖不全症の一例」
藤田 周平（京都府立医科大学　小児心臓血管外科）

演題8（17:30-17:55）
「COVID-19感染を契機に発見された多孔性二次孔欠損型ASDの一例」
Robert Zheng（徳島大学病院　循環器内科）

17:55-18:00 **閉会の挨拶**

代表世話人　山田 聡（東京医科大学八王子医療センター）

演題1

「肺血管拡張に反応性のある40歳代男性 TGAⅡ型，Senning，VSD半閉鎖術後の一例」

川松 直人、石津 智子
（筑波大学　循環器内科）

3ヶ月健診でチアノーゼを指摘され，2型完全大血管転位と診断された．

3歳時にPA bandingを施行され，1984年(9歳時)にSenning手術，VSD half closureを行われた．

20歳時に行われた両心カテーテル検査でPVRI 20.1W・m²であり，Eisenmenger症候群と診断された(誤評価の可能性あり)．

33歳時にAT，VTが頻発するようになり，VSDは残存したままだが2月にICD植込みを行われた．同時に行われた両心カテーテル検査でPVRI 9.8W・m²と自然経過で改善しており(詳細不明．20歳時の評価が誤りの可能性)，肺血管拡張薬を導入する方針となった．ボセンタン150mg，タダラフィル40mg，ベラプロスト360μgを順次開始された．

39歳時に喀血して以降，低酸素血症が増悪し，在宅酸素療法を開始された．

41歳時にボセンタンはマシテンタン10mgに変更されている．

主治医変更に伴い改めて状態評価を行う方針となり42歳時に10年ぶりの心臓カテーテル検査が行われた．肺血管拡張薬導入開始から10年が経過していたがQp/Qs 2.2-2.4とほぼ不変，PVRI 5.3W・m²と改善が得られていた一方でQp 12.8L/minとhigh flowを呈していた．またLV，RVともにEDPが22-23mmHgに上昇していた．心房圧低下を図るためトルバプタンを導入し，改めて状態評価を行った(結果は下記)．

2020年3月開催予定であったHERVACで本患者の現状の血行動態および予後改善のために考えられる方法について討論させて頂く予定でしたが，3年間の延期を経ての経過を含め報告させて頂きます．ぜひご意見お願い致します．

《心臓カテーテル検査の結果の推移》

	20 歳	33 歳	42 歳	44 歳
mPAP, mmHg	85	77	59	54
mPCWP, mmHg	9	13	22	18
RVEDP, mmHg	7	10	23	16
Qp, L/min	6.8	11.2	12.8	10.5
Qs, L/min	6.6	4.5	5.3-5.9	4.3-5.8
Qp/Qs	0.9-1.04	2.48	2.2-2.4	1.8-2.4
PVR, W.U.	12.1	5.3	2.9	3.4
PVRI, W.U.・m²	20.1	9.8	5.3	6.4

演題2

「Ventricular septation術後の遠隔期に難治性の浮腫と下肢潰瘍を呈した完全大血管転位（III）の一例」

中島 充貴、杜 徳尚、赤木 禎治、黒子 洋介、小谷 恭弘、中村 一文、
笠原 真悟、湯浅 慎介 （岡山大学病院　循環器内科・心臓血管外科）

53歳男性。大血管転位（III）と低形成左室の診断にて13歳時にventricular septation術により低形成左室と右室心尖部を用いた体心室の作成とRastelli手術が施行された。小児期の経過は良好であったが、49歳時より上室性不整脈を繰り返し、カテーテルアブレーションが施行された。50歳頃より難治性の全身浮腫と下肢の潰瘍形成を認めた。心エコー図検査で有意な弁膜症や心外導管の狭窄は認めないものの、体心室の中隔側の壁運動は消失し駆出率は46%であった。心臓カテーテル検査では体心室拡張末期圧24mmHg、肺動脈楔入圧26mmHg、平均肺動脈圧33mmHg、右房圧20mmHgと上昇を認め、体心室の拡張障害に伴う左房圧上昇とそれに続く後毛細血管性肺高血圧、右房圧上昇、静脈うっ滞が症状の原因と考えられた。Ventricular septation術を用いた二心室修復術後の予後は不明な点が多く、文献的考察を加えて報告する。

演題3

「岡山大学病院における経カテーテル的肺動脈弁置換術の初期成績」

馬場 健児[1]、杜 徳尚[2]、近藤 麻衣子[1]、栗田 佳彦[1]、福嶋 遥佑[1]、
川本 祐也[1]、原 真佑子[1]、笠原 真悟[3]
（[1]岡山大学病院 小児循環器科，[2]循環器内科，[3]心臓血管外科）

【はじめに】2023年3月より当院でも経カテーテル的肺動脈弁置換術（TPVI）が導入されたので初期成績を報告する。

【対象】 2023年3月から2023年11月までに岡山大学病院でTPVIを施行された症例。

【結果】症例数:９例、男：女＝4 ： 5。年齢18.0-76.2歳（中央値24.7歳）。基礎疾患：ToF 8例、PA/VSD１例。留置デバイス：Harmony TPV 25-7例、Harmony TPV 22-2例。アクセス血管：Rt FV-８例、Lt FV-１例。全例留置成功。

血行動態変化：肺動脈逆流率：Pre 38-77%(中央値 46%), Post 全例4%未満。

RVEDVI：：Pre 101-173 ml/m2（中央値156 ml/m2), Post 76-103 ml/m2（中央値 86ml/m2)。全例サイズ縮小。RVESVI：Pre 61-114 ml/m2（中央値87 ml/m2), Post 40-67 ml/m2（中央値 65ml/m2)、全例サイズ縮小。

有意な右室肺動脈間狭窄増悪なし。

全例アスピリン＋エソメプラゾール内服開始。

有害事象：一過性発熱、非持続性心室頻拍、穿刺部からの軽微な出血あり。対策として、留置前の弁の洗浄回数を２回から３回に増やす、患者に応じてメインテート導入考慮、初期は止血デバイスPerclose＋皮膚はステリストリップテープ使用していたが、Perclose＋皮膚を1-2針縫合するようにした。

【まとめ】TPVI施行した全例でPR減少、右室サイズの縮小を認め、重篤な合併症はなく、TPVIの初期成績としては良好と考えられる。

演題4

「成人期TVR後も高度右心不全の管理に難渋している小児期Rastelli（LV-PA）手術既往を有するccTGA,VSD,PS例」

河田 政明、森田 英幹、狩野 実希
（さいたま赤十字病院　成人先天性心疾患外来　心臓血管外科・循環器内科）

【症例】11歳時生体弁付き心外導管（Hancock、22mm）（LV心尖部-肺動脈）でRastelli手術の既往を有する53歳女性。成人期に至り体心室右室の機能低下（EF45%）を伴うTRにて経左房天蓋部的TVR（弁/弁下組織温存）、左心耳閉鎖を行った。人工心肺時間146分、大動脈遮断時間106分であった。うっ血性肝硬変が見られChild-Pugh分類A群（６点）、MELDスコア19点、MELD-Naスコア22点などであった。手術では三尖弁弁下組織をすべて温存し、頻回の止血困難を示す鼻出血の既往から生体弁（Epic　Mitral31mm）を選択した。石灰化を示す最大圧較差25mmHgの心外導管、軽度大動脈弁逆流は放置した。心膜の硬化・肥厚は見られなかった。術前甲状腺機能低下、不安神経症などのため手術適応判断に困難が見られた。

【術後経過】術直後の経過は順調であったが、その後右心不全症状を主体とする心不全の遷延が見られ、少量DOBの長期投与などから3カ月後に自宅退院となったがその後の生活制限も強く、下腿浮腫、腹満が増悪し日常生活制限は著しく制限された。心エコー評価では体心室右室機能は術前と同様で、右側僧帽弁逆流はなかった。術後心カテ検査では体静脈圧高値（平均16-18mmHg）、右室拡張末期圧の上昇が目立つ所見であった。

【対応】心房ペーシングで静脈圧低下が見られたため術後1年１か月時に経静脈的ペースメーカー(CRT-DDD)植え込みを行い、ペーシングレートも初期70/分から80/分に高めで管理した。心不全症状増悪時には内服薬への反応も不良となり、外来で定期的利尿薬静注投与にて浮腫の軽減が得られ、自他覚症状の部分的改善が得られているため管理継続中である。体心室右室収縮機能不全だけでなく、拡張機能不全、左右心室総体としての総合的心室機能不全によるうっ血など複雑な病態が対応を困難にしている。

【まとめ】ccTGA小児期修復術後に顕在化・進行したTRに対する成人期TVR例の術後経過では左右心室機能不全、肺高血圧など多面的な評価や対応を必要とする。

演題5

「周産期管理におけるGLS-RVを用いた右心機能評価
～分娩のタイミングを図る～」

梶山 葉
（京都府立医科大学　小児科）

背景：心機能低下をもつ妊娠女性の分娩時期は、胎児の成熟と母体心機能との兼ね合いで判断せざるを得ず、時に早期娩出の判断となることもある。その判断基準は定まったものはない。

症例：32歳女性。幼児期発症の小児がんに対し、アントラサイクリン系薬剤（アドリアマイシン換算198mg/m2）を用いた化学療法と縦隔への放射線治療により、がん治療関連心機能障害（chemotherapy related cardiac dysfunction, CTRCD）を発症し慢性心不全管理を行っていた。

妊娠25週に当院入院管理開始。

左室機能は妊娠以前より低下しておりEF　40-50%　、MRはmild程度であったが、入院後のCMRで、LVEF27% LVDEV 200ml と心拡大とEFの低下を認めた。

妊娠37週までの継続は困難と思われ、また分娩後の集中治療の可能性を考え計画分娩としたが、その分娩時期の根拠となる指標に苦慮した。

その理由として、
1）3歳時からの慢性心不全であり、自覚症状がほとんどない
2）BNPなどのバイオマーカーの変動がない
3）妊娠に伴う体重増加と浮腫との区別は困難
4）妊娠中であり胸部レントゲンでの肺うっ血、心拡大の評価は頻回に行えない
5）頻回に施行できるmodalityが限られるためである。

結果、心エコー検査で頻回に状態を把握したところ、LVEFは変化がなかったが、GLS-RVに低下を認め33週での娩出となった。

自験例における、健常妊娠女性の妊娠中期から後期でのGLS-RVは絶対値で28.1±8.0で、概ね20以上の値をとる。本症例は29週の時点で、GLS-RV（絶対値）26.8 であったが、30週で20.1 、33週で11.7まで低下した。分娩後も11.7と低値であったが、分娩3か月後には23.2と回復した。

妊娠33週には時折子宮収縮を認めており、子宮収縮抑制を行っての妊娠継続を試みず、心機能の限界と判断して分娩の方向とした。

まとめ：左心機能低下を伴う妊娠女性の周産期管理において、心機能低下の指標としてGLS-RVを用いた。volume 負荷の影響を受ける右心機能の維持が妊娠継続に重要であることを示唆するとともに、左室機能が低下している場合の右室機能の重要性を表していると考える。

演題6

「Ebstein奇形による右心不全の評価に負荷検査が有用であった一例」

香山 京美，瀬尾 由広，菊池 祥平，山邉 小百合，板谷 慶一
（名古屋市立大学　循環器内科，　名古屋市立大学 心臓血管外科）

症例は２１歳女性．出生時低酸素血症の精査目的で施行した心エコーでEbstein奇形，右室低形成および心房中隔欠損が指摘され，３歳時に心房中隔欠損閉鎖術および1.5心室修復を施行された．術後経過は良好であったが8歳頃より三尖弁逆流が増悪傾向であり，右室は拡大傾向であった．21歳時，自覚症状はNYHA Ⅰであったが，心臓MRIで右室拡張末期容積係数 154.4ml/m^2，右室駆出率 35.8%と右室拡大および機能低下を認め，心エコー図検査では重症三尖弁逆流症を認めた．

血液検査では肝機能障害があり，心肺運動負荷検査の結果は peakVO2 16.7ml/Kg/分に低下していた．手術介入が必要と考えられ，精査目的に入院とした．経食道エコーの結果，三尖弁についてはCone手術による形成が可能であろうと考えられたが，右室形態からは予備能が懸念であったため，負荷検査による評価を試みる方針とした．右心カテーテル検査時にドブタミン15γまで負荷を行うと，安静時と負荷時の中心静脈圧や左室拡張末期圧はほぼ変化せず，心拍出量は増加した．運動負荷エコー検査では，三尖弁機能は破綻していたものの，右室自由壁側の壁運動は負荷に伴い改善し，左室拡張能を示すパラメーターも増加していく様子が観察された．

先天性心疾患に対する負荷検査の有用性については確立されていないが，本症例においては疾患理解と治療方針選択に有用であったと考えられたため，若干の文献的考察を交えて報告する．

演題7

「Remodeling手術後早期に再発した ファロー四徴症術後大動脈閉鎖不全症の一例」

藤田 周平、小田 晋一郎、前田 吉宣、五十嵐 仁、後藤 泰孝
（京都府立医科大学　小児心臓血管外科）

29歳女性。8歳時にファロー四徴症(TOF)、部分肺静脈灌流異常症(PAPVR)に対してTOF根治手術とPAPVR修復術、さらに12歳時にPSに対して右室流出路再建術(RVOTR)の既往あり。15歳以降外来通院が途絶えていたが、22歳時に結婚を機に受診しsevere　RVOTSを認めた。24歳時、妊娠を契機にRVOTSに加えてARも増悪し、帝王切開で出産した。25歳時にYacoub手術、RVOTR、三尖弁形成術が施行された。術後4ヶ月でARの再発を指摘されたが、その4ヶ月後より外来を受診しなくなった。およそ1年後、27歳時に受診しARは moderate へと増悪を認めるもまた受診が途絶えた。さらに1年後、妊娠を契機に通院を再開した。ARはmoderately　severeに増悪していたがACHD合併妊婦周産期カンファレンスで連携を取りながら28歳時に無事に帝王切開で第2子を出産した。ARは経胸壁超音波検査でvena contracta width 6.0mm、MRIでのregurgitant fraction は46.4%とsevere ARへと増悪していた。

再手術を躊躇していたが29歳時に労作時呼吸苦が出現したため手術を決心し、機械弁によるAVRを行った。比較的早期の再手術となってしまったがvalve-sparingにより念願の第2子出産は叶えられた。

本症例の大動脈弁に対する適切な術式選択と時期につき議論をしたい。

演題8

「COVID-19感染を契機に発見された多孔性二次孔欠損型ASDの一例」

Robert Zheng
（徳島大学病院　循環器内科）

閉塞性睡眠時無呼吸症候群と肥満症の既往がある30歳代男性.

若年から労作時呼吸苦を自覚されていたが，特に精査されていなかった．COVID-19治癒後に低酸素血症が遷延したため，精査目的で当院呼吸器内科紹介となった．経胸壁心エコー図検査時にmicrobubble testを試行したところ著明な右→左シャントが判明された．経食道心エコー図検査では心房中隔に4つの欠存孔を認められた．血液ガスサンプリングでは下大静脈でSaO2の上昇，左心系のSaO2低下，肺静脈内の良好な酸素化を認めたことからASD開存に伴う低酸素血症と判明された．根治術検討時に撮像した心臓MRIでは右室低形成と機能低下を認めたため，ASD閉鎖術に加えてbidirectional Glenn術を予定されていた．ASD閉鎖後の術中経食道心エコー図所見では右室機能不全はなく，右心系が容量負荷に耐えうると判断されたため，根治術はパッチ閉鎖のみで終了した．　術後は肺血管拡張薬・循環作動薬から順当に離脱し，術後34日に自宅退院となった.

COVID-19感染を契機に発見され，外科的治療が奏功した多孔性二次孔欠損型ASDの一例を文献考察とともに報告する.